
Infección por virus del papiloma humano en mucosa esofágica en pacientes pediátricos. Instituto de Gastroenterología. 2009-2011

REMIJ 2013;14(1):14-25

Infection for virus of the human papilloma in oesophagic mucous in pediatric patients. Institute of Gastroenterology. 2009-2011

Dra. Maryanis Pons Delgado¹, Dra. Sara Mosquera Ferras²

¹ *Especialista 1^{er} Grado en Medicina General Integral y Gastroenterología*

² *Especialista 1^{er} Grado en Medicina General Integral y Dermatología*

RESUMEN

La infección por el virus del papiloma humano es una de las enfermedades de transmisión sexual más frecuentes, de la cual no están excluidos los pacientes en edad pediátrica. Esta investigación tuvo el propósito de describir la infección por el virus del papiloma humano en mucosa esofágica de pacientes pediátricos, realizando un estudio descriptivo prospectivo, con todos los pacientes que acudieron al Instituto de Gastroenterología, con indicación de endoscopia digestiva superior, a los que se les tomó muestras de la mucosa esofágica para biopsia. En el estudio existió un predominio del sexo femenino y la edad promedio fue de 15 años. En más de la mitad de los casos estudiados se observaron signos histológicos de infección por el papiloma virus. Todas las lesiones elevadas de la mucosa esofágica tuvieron histología compatible con infección por papiloma virus. La técnica de Reacción en Cadena de la Polimerasa permitió dar un diagnóstico de certeza aproximadamente en un 25 % de los pacientes estudiados. Los resultados preliminares de esta investigación demuestran por primera vez en Cuba, la existencia de infección por Virus del Papiloma Humano en mucosa esofágica, de pacientes en edad pediátrica.

Palabras clave: virus del papiloma humano, endoscopia digestiva superior, histología, reacción en cadena de la polimerasa

SUMMARY

Infection with HPV is a sexually transmitted disease most common, which are not excluded pediatric patients. This study aimed to describe the infection human papillomavirus in esophageal mucosa of pediatric patients, conducting a prospective study, all patients attending the Institute of Gastroenterology, indicating upper endoscopy, which is samples were taken for biopsy esophageal mucosa. In the study there was a predominance of females and the average age was 15 years. In over half the cases studied were observed histologically papilloma virus infection. All raised lesions of the esophageal mucosa had histology compatible with papilloma virus infection. The reaction technique Polymerase Chain possible to give an accurate diagnosis in about 25% of the patients studied. Preliminary results of this study demonstrate for the first time in Cuba, the existence of infection with Human Papillomavirus in esophageal mucosa of pediatric patients.

Keywords: human papillomavirus, upper endoscopy, histology, reaction polymerase chain

INTRODUCCIÓN

Desde tiempos remotos, la humanidad se ha visto afectada por enfermedades de transmisión sexual que han llegado a infectar grandes grupos poblacionales. La infección por el virus del papiloma humano (HPV) es una de las enfermedades más comunes que se transmiten sexualmente.¹ Se les llama papilomavirus porque algunos pueden causar verrugas o papilomas, los cuales son tumores benignos, aunque algunos tipos de virus del papiloma humano están relacionados con ciertos tipos de cáncer.²

El HPV es un ADN virus bicatenario, circular, de forma icosaédrica, compuesto por 72 capsómeras, sin envoltura, con un diámetro aproximado de 55 nm, que infectan una gran variedad de vertebrados incluyendo al hombre.³

El HPV se propaga fácilmente durante el sexo oral, genital, o anal por una pareja infectada; no obstante, hay evidencia de otras formas de contagio como los instrumentos médicos inadecuadamente esterilizados. Las verrugas genitales pueden transmitirse por contacto directo de la piel con las verrugas.⁴ Otra forma de contagio, aunque poco frecuente, es de la madre al niño durante el parto en los casos que existen verrugas genitales en el canal vaginal.⁵

Los estudios realizados indican que a la vez que el virus infecta algún epitelio en un individuo, este es capaz de circular en sangre y en dependencia del estado inmunológico de la persona infectada, puede eliminar el virus o portarlo sin desarrollar síntomas, incluso transmitir la infección anónimamente. Pero en un estado de inmunodeficiencia el individuo infectado puede desencadenar la enfermedad con recidivas aún después de tratamientos exitosos o aparecer lesiones en otras localizaciones.⁶

El coilocito es la manifestación clásica de la infección por HPV en la célula, es el efecto citopático del virus sobre las células. Hasta los años 80, el diagnóstico de la infección por HPV se basó en la clínica y los hallazgos histopatológicos, pero el avance tecnológico de la medicina ha permitido demostrar la etiología viral y la presencia de ácidos nucleicos de HPV en las lesiones papilomatosas.⁷

El vertiginoso desarrollo de las modernas técnicas de biología molecular, fundamentalmente la reacción en cadena de polimerasas (PCR) ha permitido avanzar a pasos agigantados en la caracterización del papilomavirus, clasificándolos de acuerdo a su secuencia genómica y carácter oncogénico. Actualmente se conocen alrededor 216 tipos.⁸

En las vías digestivas, la presencia de HPV ha sido demostrada en boca, faringe, esófago, colon, región rectosigmoides y ano. El HPV, especialmente el tipo 16, ha sido relacionado con la etiología del cáncer esofágico.⁹

Actualmente las primeras experiencias sexuales en la juventud se inician a edades más tempranas que en anteriores generaciones, lo cual implica un riesgo mayor de exposición con la consiguiente aparición de infecciones de transmisión sexual (ITS) en estas edades.¹⁰

Por lo anteriormente expuesto; por la evolución al carcinoma que pudieran seguir estas lesiones por HPV en esófago, aunque raro en los grupos de edades tempranas, con solamente 15 casos reportados en la literatura mundial¹¹ y después de la observación de coilocitos en las biopsias de esófago de 6 pacientes adolescentes, algunos de los cuales no tenían lesión macroscópica evidente de la mucosa esofágica, las autoras se propusieron realizar la presente investigación, con el objetivo de describir la presencia de infección por el virus del papiloma humano en mucosa esofágica en pacientes en edad pediátrica, en el Instituto de Gastroenterología del 2009-2011.

MATERIAL Y MÉTODO

Se realizó un estudio descriptivo transversal. El universo de estudio coincidió con la muestra y estuvo conformado por 77 pacientes en edad pediátrica que acudieron al servicio de Endoscopia del Instituto de Gastroenterología, con indicación de endoscopia digestiva superior y que cumplieron los siguientes criterios.

Criterios de inclusión: Pacientes en edad pediátrica, con indicación de endoscopia digestiva superior, que no contraindiquen la toma de biopsia. El consentimiento de padres o tutores para la inclusión del paciente en el estudio.

Criterios de exclusión: Pacientes con indicación de endoscopia digestiva superior con clínica de hemorragia digestiva alta, ingesta de cáusticos, diagnóstico y seguimiento de lesiones secundarias a hipertensión portal.

A todos los pacientes se les realizó una endoscopia digestiva superior, conjuntamente con la exploración, se tomaron muestras para biopsia:

del tercio distal de la mucosa esofágica de aspecto normal (4 cuadrantes) y de mucosa con signos inflamatorios (Esofagitis) y de lesiones elevadas, de milímetros de diámetro, blanco nacarado. Las muestras fueron fijadas en formol e incluidas en parafina. Se realizaron secciones finas, de 3 a 5 cortes y posteriormente se colorearon con hematoxilina y eosina. En los casos en que histológicamente se encontraron coilocitos en la mucosa de esófago, las muestras incluidas en parafina fueron enviadas al Instituto de Medicina Tropical “Pedro Kouri” (IPK) para determinación de ADN viral mediante PCR. El PCR se realizó tomando 5 μ L a partir del ADN de cada muestra clínica purificada. Se emplearon 2 μ L de ADN de los controles positivos y 3 μ L de ADN de fibroblastos humanos.

Principales variables: Hallazgos endoscópicos (Esofagitis por reflujo grado 1-4, lesiones elevadas de milímetros de diámetro, blanco-nacaradas, en mucosa esofágica). Hallazgos histológicos (mucosa normal con coilocitos; esofagitis ligera, moderada o severa con coilocitos; papiloma; normal sin coilocitos; esofagitis ligera, moderada y severa sin coilocitos). PCR (Positivo, no detectable).

La recolección de información se realizó utilizando un cuaderno elaborado por las autoras (Anexo 1). Los datos generales, características clínicas se tomaron de la historia clínica individual. El resultado endoscópico se tomó del Informe de Endoscopia y el histológico del Informe de Anatomía Patológica. El resultado del PCR se obtuvo del informe recibido del IPK. Los datos fueron introducidos y procesados con el paquete estadístico SPSS versión 15.0 para Windows. La información se resumió utilizando frecuencias absolutas y relativas. Para la variable edad se calculó la media y desviación estándar. La posible relación entre la infección por HPV y las características endoscópicas se evidenció mediante la prueba X^2 con una confiabilidad del 95%.

RESULTADOS

En los 77 pacientes estudiados se observó un predominio del sexo femenino, ya que 54 pertenecieron al mismo para un 70,1%. Con relación a la edad se

encontraron en edad escolar, solo 5 casos (6,5%) y en la adolescencia, 72 (93.5%), con una media para la población total de 15 años. Al distribuir la muestra en dos grupos de estudio: sin coilocitos y con coilocitos, se obtuvo un mayor número de casos en este último, con predominio en el sexo femenino, 31 casos (40,3%). Observándose el mayor número de casos en adolescentes, 47 (61,0%) de 48 casos en total.

La Tabla No. 1 muestra los hallazgos histológicos más frecuentes en los 77 pacientes estudiados que fueron en orden de frecuencia: Normal con Coilocitos con 23 casos (29,9%), esofagitis ligera con coilocitos con 21 casos (27,3%) y normal sin coilocitos con 19 casos (24,7%). Por último el hallazgo histológico más frecuente en los pacientes con lesiones elevadas de la mucosa de esófago fue la acantosis con coilocitos.

Tabla No. 1. Hallazgos histológicos en los pacientes estudiados. Instituto de Gastroenterología. 2009-2011

Hallazgos histológicos	No.	%
Normal con Coilocitos	23	29,9
Esofagitis Ligera con Coilocitos	21	27,3
Esofagitis Moderada con Coilocitos	3	3,9
Papiloma	1	1,3
Normal sin coilocitos	19	24,7
Esofagitis ligera sin coilocitos	10	13
Total	77	100

Fuente: Cuaderno de recolección de datos.

$$X^2 = 0.417.$$

Cuando se comparan los grados de esofagitis según la clasificación de Savary-Miller con la presencia de coilocitos en la mucosa esofágica no se encontró asociación entre ambas variables ($p=0.417$), (Tabla No. 2), no se encontraron casos con esofagitis Grado III. Ocurriendo lo contrario al comparar la presencia de lesiones elevadas en mucosa de esófago con la presencia de

coilocitos por histología, lo cual resultó ser estadísticamente significativo ($p=0.003$) como se muestra en la Tabla No. 3.

Tabla No. 2. Presencia de coilocitos en histología según Clasificación Savary-Miller. Instituto de Gastroenterología. 2009-2011

Clasificación	Con Coilocitos		Sin Coilocitos		Total	
	No.	%	No.	%	No.	%
Savary-Miller						
Normal	29	37,7	14	18,1	43	55,8
Esofagitis Grado I	17	22,1	15	19,5	32	41,6
Esofagitis Grado II	1	1,3	0	0	1	1,3
Esofagitis Grado IV	1	1,3	0	0	1	1,3
Total	48	62,4	29	37,6	77	100

Fuente: Cuaderno de recolección de datos.

$$X^2 = 0.417$$

Tabla No. 3. Relación entre las lesiones elevadas en mucosa esofágica y la presencia de colilocitos. Instituto de Gastroenterología. 2009-2011

Lesiones Elevadas	Con Coilocitos		Sin Coilocitos		Total	
	No	%	No	%	No	%
Ausencia	36	46,8	29	37,6	65	84,4
Presencia	12	15,6	0	0	12	15,6
Total	48	62,4	29	37,6	77	100

$$X^2 = 0.003$$

Fuente: Cuaderno de recolección de datos.

La aplicación del PCR para la detección del genoma de HPV en muestras de mucosa esofágica y el posterior análisis de los productos amplificados mediante una electroforesis en gel de agarosa al 2%, reveló la presencia de

una banda con la talla esperada (450 pb), en 11 de las 50 muestras analizadas, lo que constituye un 22% de positividad. (Figura No. 1)

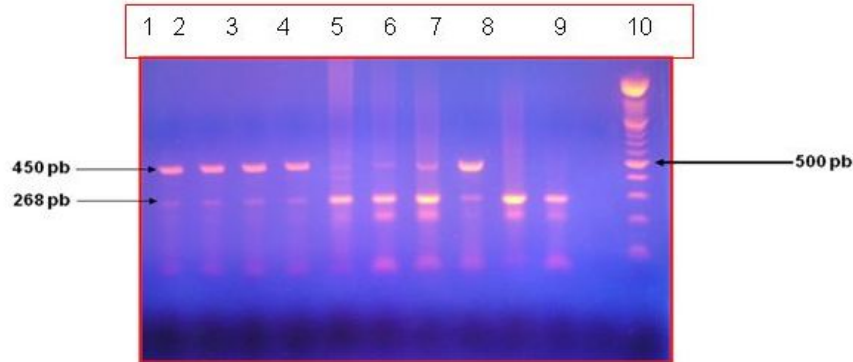


Figura No. 1. Electroforesis en gel de agarosa al 2%. Resultado de la PCR para algunas muestras clínicas y controles negativos. Líneas 1-8, muestras positivas a HPV, Líneas 9 y 10, muestras negativas a HPV (fibroblastos humanos y esófago normal).

DISCUSIÓN

Los Papilomas virus son capaces de infectar las células de la capa basal de cualquier epitelio, donde se replican y expresan en estrecha coordinación con el programa de diferenciación del mismo. El poder oncogénico de varios tipos HPV, ha sido detectado en tejido neoplásico y en mucosa esofágica normal peri tumoral, aunque se desconoce si las niñas y los niños que están infectados con el virus en forma latente corren el riesgo desarrollar neoplasia.¹²

En el estudio se apreció un predominio importante del sexo femenino, lo que concuerda con la literatura revisada, donde se plantea que la infección por el Papiloma virus en edad pediátrica es más frecuente en niñas (60%). Existen además varios reportes de casos sobre papiloma esofágico en los niños, con un mayor número en el sexo femenino.¹³

La edad promedio de los pacientes estudiados fue de 15 años. Similares resultados son reportados en la literatura, por ejemplo Collins en el año 2002,

realiza un estudio donde demuestra que la incidencia de la infección por HPV disminuye con la edad.¹⁴

En el estudio, de una población de 77 pacientes, a los que se le realizó estudio endoscópico del tracto digestivo superior con toma de biopsia de la mucosa esofágica, se observó un predominio del grupo de pacientes con coilocitos en el epitelio esofágico (62,3%), similares resultados obtuvieron la Dra. Cruz de Kolster y col., en Venezuela, en una investigación realizada en niños no inmunocomprometidos, donde de un total de 44 niños estudiados, a 25 (56,8 %) se les diagnosticó esofagitis con cambios histológicos compatibles para HPV.¹⁵

En la actualidad, existen muy pocos estudios en la literatura médica que analicen la infección por el HPV en esófago, y menos aun en niños. En esta investigación se obtuvo el hallazgo de un papiloma esofágico. La incidencia reportada de Papiloma esofágico es muy baja, (0.01% – 0.43%).^{16, 17} El papiloma del esófago es un tumor epitelial muy raro formado por una masa fibrosa rodeada por epitelio escamoso. Suelen localizarse típicamente en el tercio inferior produciendo disfagia, y a pesar de tratarse de lesiones benignas, pueden ser consideradas como premalignas.

En las endoscopias realizadas a estos pacientes se detectaron 12 lesiones elevadas (15,6%), de color blanco nacarado, sésiles, siendo las mayores de aproximadamente de 5 mm de diámetro, rodeadas de mucosa de caracteres normales, con buena elasticidad a la toma de biopsia y buena motilidad de la zona, diseminadas por tercio inferior del esófago. Todas estas lesiones son producidas por el efecto citopático del virus en el epitelio escamoso, con acantosis, papilomatosis, hiperplasia de la capa basal y coilocitos.

Al establecer la relación entre las lesiones macroscópicas de la mucosa esofágica con la presencia de coilocitos por histología, se obtuvieron resultados estadísticamente significativos ($p=0.003$), esto nos habla a favor de la posible

relación entre las lesiones elevadas y la presencia de coilocitos, lo que se pudiera demostrar en otros estudios de tipo analítico.

En el estudio se procesaron por PCR las 48 muestras de mucosa de esófago con coilocitos en histología, lo cual permitió hacer la amplificación de ADN viral en el 22% de las muestras, permitiendo hacer el diagnóstico de certeza. Las 37 muestras restantes no revelaron presencia de ADN viral, lo cual no descarta totalmente la infección por HPV, las autoras consideran que esto puede ser atribuible a ciertas limitaciones presentadas en la investigación tales como: tamaño de la muestra, amplificación del ADN viral en muestras incluidas en parafina y no en tejido en fresco, utilización de solo 32 genomas clonados, disponibles en el IPK, pudiéndose inferir que en las muestras con resultado negativo pudiera estar presente un tipo de HPV no investigado y por último la carga viral de cada paciente. Todos estos son hechos que pudieran haber influido en los resultados obtenidos.

En los últimos 25 años el conocimiento acerca de esta enfermedad ha cambiado, los medios diagnóstico se han enriquecido con la biología molecular, el tratamiento se ha vuelto menos mutilante y las perspectivas de una vacuna hacen suponer que la infección por el virus del papiloma humano podrá controlarse en el presente siglo.¹⁸

El diagnóstico oportuno de esta infección viral en adolescentes es un reto en el ámbito mundial, al no existir factores concretos que nos faciliten la detección de las pacientes con riesgos, para brindar un diagnóstico temprano y un tratamiento con resultados positivos, por lo que se requiere un mayor esfuerzo del personal e instituciones de salud.

Los resultados de esta investigación demuestran por primera vez en Cuba, la existencia de infección por HPV en mucosa esofágica, en pacientes pediátricos, aplicando la técnica de PCR, la cual permitió dar un diagnóstico de certeza aproximadamente en un 25 % de los pacientes con coilocitos.

REFERENCIAS BIBLIOGRÁFICAS

1. Stanley MC. Genital Human Papillomavirus Infections-Current and Prospective Therapies. J Natl Cáncer. 2003;31:117-24.
2. Dunne F. La prevalencia de la infección con VPH entre mujeres estadounidenses. Journal of the American Medical Association. 2007; 3:112-4.
3. Cortés Gutiérrez EI, Leal Garza CH. Papiloma Virus Humano. Biología Molecular y Patogénesis. Rev de la Fac de Salud Pública y Nutrición. 2001; 2: 1-8.
4. Sinal SH, Woods CR. Infecciones de papilomavirus humano en tracto genital y respiratorio de jóvenes. Seminars in Pediatric Infectious Diseases. 2005;16(4): 306-16.
5. [Monk BJ](#), [Tewari KS](#). The spectrum and clinical sequelae of human papillomavirus infection. Gynecol Oncol. 2007; 107(2 Suppl 1):S6-13.
6. Restrepo P, Herrera HH. El virus del papiloma humano y su relación con la neoplasia cervical humana. La Habana: Ed. Ciencias Médicas; 2005. t.I.
7. Bohn O, Navarro L. Identification of human papillomavirus in esophageal squamous papillomas. World J Gastroenterol. 2008; 14(46):7107-11.
8. Margo McKenna, Linda Brodsky. Extraesophageal acid reflux and recurrent respiratory papilloma in children. [International Journal of Pediatric Otorhinolaryngology](#). 2008; [69\(5\)](#): 597-605.
9. Erol D, Bulut Y. Investigation of the presence of human papillomavirus DNA in various gastrointestinal carcinoma samples. Mikrobiyol Bul. 2009;43(2):259-68.
10. Rojas Rivero L, Izquierdo Cirer A, Sarría Pérez C, Sarriego Ramos I, Fraga Nodarse J. Comportamiento de la trichomonosis vaginal en un grupo de adolescente. Rev Cubana Med Trop [revista en la Internet]. 2003 Dic

[citado 2010 Mar 20]; 55(3):179-184.Disponible en:
http://scielo.sld.cu/scielo.php?script=sci_arttext&pid=S0375-07602003000300008&lng=es.

11. Tampi C, Int J, Pai S, Jagannath P. HPV-Associated Carcioma of esophagus in the young: case report and review of literature. *Int J Gastrointest Cancer*. 2007; 35(2):135-42.

12. Syrjanen S, Puranen M. Human Papillomavirus Infections in Children: the Potential Role of Maternal Transmission. *Crit Rev Oral Biol Med*. 2000; 11: 259-261.

13. [Shuyama K](#), [Castillo A](#). Human papillomavirus in high- and low-risk areas of oesophageal squamous cell carcinoma in China. *Br J Cancer*. 2007; 96(10):1554-9.

14. Collins, S. High incidence of cervical human papillomavirus infection in women during their first sexual relationship. *British Journal of Obstetrics and Gynaecology*. 2002;109(1):96-8.

15. Kolster de C, Khoury A, Castro Y, Callegari C. Esofagitis por virus papiloma humano en niños. [GEN](#) 2008; 55(2):99-103.

16. Guzmán J, Louis C, Sarrouh M. Papilomatosis esofágica y respiratoria: reporte de un caso y revisión de la literatura. *Gen*. 2008; 62(2):140-2.

17. Herrera-Goepfert R, Lizano M. Human papilloma virus and esophageal carcinoma in a Latin-American region. *World J Gastroenterol*. 2009; 15(25): 3142-47.

18. [Kamangar F](#), [Qiao YL](#). Human papillomavirus serology and the risk of esophageal and gastric cancers: results from a cohort in a high-risk region in China. *Int J Cancer*. 2006; 119(3):579-84.

ANEXOS

Anexo 1. Cuaderno de recolección de datos

Fecha: HCl: Nombre:

Edad: Sexo: Dirección:

Hallazgos endoscópicos

Mucosa esofágica normal

Esofagitis (Clasificación de Savary-Miller)

Grado I Eritema y/o erosiones superficiales no confluentes

Grado II Erosiones confluentes no circunferenciales

Grado III Erosiones confluentes circunferenciales

Grado IV Lesiones crónicas, úlceras, estenosis, metaplasia

Lesiones elevadas de milímetros de diámetro, blanco nacaradas

Hallazgos histológicos:

1. Mucosa esofágica normal con coilocitos
2. Esofagitis ligera con coilocitos
3. Esofagitis moderada con coilocitos
4. Esofagitis severa con coilocitos
5. Papiloma
6. Mucosa esofágica normal sin coilocitos
7. Esofagitis ligera sin coilocitos
8. Esofagitis moderada sin coilocitos
9. Esofagitis severa sin coilocitos

PCR: Positivo

No detectable

Anexo 2

FORMA DE ACEPTACIÓN Y CONSENTIMIENTO DEL PACIENTE (grupo estudio, para pacientes de 12 a 18 años). FORMA DE ACEPTACIÓN Y CONSENTIMIENTO DEL PACIENTE (grupo estudio, para pacientes de 6 a 11 años).

TÍTULO DEL PROYECTO INVESTIGATIVO: "Descripción de la infección por el virus del papiloma humano en mucosa esofágica en pacientes en edad pediátrica. Instituto de Gastroenterología, 2009-2010."

El que suscribe _____, padre o tutor del paciente _____ entienden ambos que su hijo (a) es voluntario para incorporarse a un proyecto de investigación cuyo objetivo es describir la infección por el virus del papiloma humano en mucosa esofágica en pacientes en edad pediátrica, cubanos y detallar los hallazgos endoscópicos, histológicos y por técnicas de biología molecular (PCR), de interés. Los resultados encontrados servirán para trazar un plan de intervención y de esta forma lograr un diagnóstico más temprano de la enfermedad y de las posibles complicaciones. De la misma forma estamos de acuerdo y damos nuestro consentimiento a que a mi hijo(a) se le efectúen todas las investigaciones que sean necesarias para llevar a cabo satisfactoriamente el estudio, que además se realizará en justificación a su condición clínica.

Afirmo que he recibido una explicación detallada de mi médico, Dra. _____, quien me ha informado que: Para la determinación de las principales variables clínicas es necesaria la realización de un interrogatorio profundo en este sentido. Para el diagnóstico de la infección por HPV es necesario realizar endoscopia superior y es el método más específico mediante el cual se logra arribar al diagnóstico de certeza, ya que además de poder observar de forma directa la mucosa dañada, posibilita la toma de muestra para estudio histológico y estudio de ADN a través de técnicas de biología molecular (PCR). La endoscopia superior es una técnica sensible y específica para el

diagnóstico de las afecciones gastroduodenales, la cual no está libre de complicaciones, siendo las más importantes: sangramiento, perforación, sepsis, pero el equipo de trabajo está debidamente capacitado para tratarlas. Es importante el informe de biopsia para corroborar el diagnóstico endoscópico. Es importante el informe de PCR para detectar la presencia del VPH en células infectadas y tipificar los diferentes tipos de virus.

La información recogida en las historias clínicas será totalmente confidencial, teniendo acceso solamente el investigador principal, el técnico en bioestadística y las autoridades regulatorias. En ningún momento mi identidad va a ser descubierta a personas no autorizadas. Estoy en libertad de abandonar el estudio libremente cuando lo desee, sin que se me deje de atender y dar seguimiento y tratamiento adecuado para mi enfermedad. Mi participación desde el primer momento es totalmente voluntaria y mi rechazo a participar o a continuar en la misma no involucrará una pérdida de los beneficios a los cuales tengo derecho como paciente.

Grupo estudio, para pacientes de 12 a 18 años: Después de conocido todo lo anterior y por nuestra libre voluntad, firmamos el presente consentimiento junto con el médico que me atiende, a los _____ días del mes de _____ del 200__.

Firma del médico.

Firma del paciente.

Firma del padre o tutor.

Grupo estudio, para pacientes de 6 a 11 años: Después de conocido todo lo anterior y por mi libre voluntad, firmo el presente consentimiento junto con el

médico que me atiende, a los _____ días del mes de _____ del
200____.

ma del padre o tutor.

Firma del médico