

## Utilidad del colirio de suero autólogo al 100% en el tratamiento del síndrome de ojo seco

*Utility of 100% autologous serum eye drops in the treatment of dry eye syndrome*

**Dr. Julio Lázaro González García<sup>1</sup>, Lic. Aliana Peña Méndez<sup>2</sup>, Dr. Franklyn Alain Abreu Perdomo<sup>3</sup>, Dra. Datia Liset Ortíz Ramos<sup>4</sup>, Dra. Helen Amaro Rodríguez<sup>5</sup>**

<sup>1</sup> Especialista de Primer Grado en Medicina General Integral y Oftalmología. Profesor Asistente. Hospital General Docente "Héroes del Baire". Isla de la Juventud. Cuba. correo electrónico: [julio@infomed.sld.cu](mailto:julio@infomed.sld.cu) ORCID: <https://orcid.org/0000-0001-8250-5042>

<sup>2</sup> Especialista de Primer Grado en Bioestadística. Profesor Asistente. Filial de Ciencias Médicas. Isla de la Juventud. Cuba. correo electrónico: [aliana79@infomed.sld.cu](mailto:aliana79@infomed.sld.cu) ORCID: <https://orcid.org/0000-0003-1199-9633>

<sup>3</sup> Especialista de Primer Grado en Medicina General Integral. Especialista de segundo grado en Oftalmología y Oncología Médica. Profesor Auxiliar. Investigador Auxiliar. Instituto de Oncología y Radiobiología. La Habana. Cuba. correo electrónico: [franklyn@inor.sla.cu](mailto:franklyn@inor.sla.cu) ORCID: <https://orcid.org/0000-0001-6894-5121>

<sup>4</sup> Especialista de Primer Grado en Medicina General Integral. Especialista de segundo grado en Oftalmología. Profesor Auxiliar. Investigador Auxiliar. Hospital Universitario Clínico-Quirúrgico "Comandante Manuel Fajardo". La Habana. Cuba. correo electrónico: ORCID: <https://orcid.org/0000-0003-1438-7341>

<sup>5</sup> Residente de Primer año en Obstetricia y Ginecología. Hospital General Docente "Héroes del Baire". Isla de la Juventud. Cuba. Correo electrónico: [helen.es@infomed.sld.cu](mailto:helen.es@infomed.sld.cu) ORCID: <https://orcid.org/0000-0002-7596-7019>.

### RESUMEN

El uso del suero autólogo en Oftalmología ha experimentado éxito como sustituto de la lágrima para tratar el síndrome del ojo seco, y constituye su tratamiento estándar cuando no responde al tratamiento habitual. Con el objetivo de identificar la posible utilidad del colirio de suero autólogo al 100% en el tratamiento del ojo seco, sin respuesta al tratamiento convencional se realizó un estudio prospectivo, longitudinal, a pacientes que acudieron al servicio de Oftalmología del Hospital General Docente "Héroes del Baire", en el período comprendido entre enero de 2018 y marzo de 2019. La muestra estuvo constituida por 28 pacientes, 56 ojos,

con diagnóstico de queratoconjuntivitis sicca por síndrome del ojo seco. El sexo femenino fue el más afectado con una relación de 4.6:1, la edad promedio fue de 54.3 años (rango 16 a 87), la mejoría sintomática comenzó a partir del tercer día con regresión de más del 90% de los síntomas a los 45 días de tratamiento. Los síntomas oculares que con mayor frecuencia se encontraron fueron ojo rojo, sensación de cuerpo extraño o arenilla y sequedad ocular. El 6% de los casos presentaron asociación con enfermedades del tejido conectivo. La tinción con fluoresceína fue positiva en el 100% de los casos, y al segundo mes solo en el 17.9% de estos lo presentaron. El tiempo de ruptura lagrimal mejoró en 4 segundos al concluir el tratamiento. El suero autólogo constituye un método eficaz en el tratamiento del ojo seco, de fácil reproducción, alta eficacia, fácil acceso y bajo costo, cuando el tratamiento convencional no es efectivo.

**Palabras clave:** *suero autólogo, síndrome de ojo seco, queratoconjuntivitis sicca, superficie ocular*

## **SUMMARY**

The use of autologous serum in Ophthalmology has been successful as a substitute for tears to treat dry eye syndrome, and it constitutes its standard treatment when it does not respond to the usual treatment. In order to identify the possible usefulness of 100% autologous serum eye drops in the treatment of dry eye, without response to conventional treatment, a prospective, longitudinal study was carried out on patients who attended the Ophthalmology service of the General Teaching Hospital "Héroes del Baire", in the period between January 2018 and March 2019. The sample consisted of 28 patients, 56 eyes, diagnosed with keratoconjunctivitis sicca due to dry eye syndrome. The female sex was the most affected with a ratio of 4.6:1, the average age was 54.3 years (range 16 to 87), the symptomatic improvement began from the third day with regression of more than 90% of the symptoms at 45 days of treatment. The ocular symptoms that were most frequently found were red eye, sensation of a foreign body or grit, and dry eyes. 6% of the cases were associated with connective tissue diseases. Fluorescein staining was positive in 100% of cases, and at the second month only 17.9% of these presented it. Tear breakup time improved by 4 seconds at the end of treatment. Autologous serum is an effective method in the treatment of dry eye, easy to reproduce, highly effective, easy to access and low cost, when conventional treatment is not effective.

**Keywords:** autologous serum, dry eye syndrome, keratoconjunctivitis sicca, ocular surface

## INTRODUCCIÓN

El síndrome de ojo seco (SOS) ha sido definido por consenso en Dry Eye Work Shop (DEWS, por sus siglas en inglés), en 2007, como un síndrome con etiología multifactorial de las lágrimas y de la superficie ocular, que provoca síntomas como incomodidad ocular, disminución de la agudeza visual e inestabilidad de la película lagrimal con daño potencial a las estructuras de la superficie ocular; este va acompañado por un incremento de la osmolaridad de la película lagrimal e inflamación de la superficie ocular de carácter crónico, siendo la queratoconjunctivitis seca (QCS) su manifestación clínica más frecuente.<sup>1, 2</sup> Se encuentra asociado más comúnmente con factores como la edad (pacientes mayores de 45 años, edad postmenopáusica), el sexo, mayor frecuencia en el sexo femenino (3:1), y enfermedades del tejido conectivo. La prevalencia de esta enfermedad es alta y oscila entre varias series del 8-35% de la población, aunque en poblaciones orientales puede llegar al 33%.<sup>2-7</sup>

El SOS fisiopatológicamente es un proceso de desecación con inflamación crónica con características en común con las enfermedades autoinmunes, histopatológicamente existe una afectación inicial de la conjuntiva antes que la córnea, donde se observa la pérdida de las células de Goblet, edema del estroma conjuntival, y de las células epiteliales, así como aumento de la descamación epitelial y metaplasia escamosa progresiva de la misma.<sup>5</sup> La córnea es mucho más resistente a la desecación, pero en casos severos se pueden producir úlceras corneales asépticas que pueden producir perforaciones espontáneas, afectando la integridad del globo ocular y constituyendo una emergencia oftalmológica.<sup>7</sup>

Los síntomas que con mayor frecuencia se identifican son: enrojecimiento ocular, borde de párpado inflamado, escamas o costras en párpados, ojos pegados al levantarse, secreciones (legañas), sequedad de ojo, sensación de arenilla, sensación de cuerpo extraño, ardor/quemazón, picor, malestar de ojos, dolor agudo (pinchazos en los ojos), lagrimeo, ojos llorosos, sensibilidad a la luz (fotofobia), visión borrosa transitoria que mejora con parpadeo, cansancio de ojos o párpados y sensación de pesadez ocular o palpebral.<sup>1, 2, 4, 5, 7, 8</sup>

El protocolo diagnóstico de la queratoconjuntivitis seca por SOS incluye un interrogatorio exhaustivo, para determinar inicio de los síntomas, horario y condiciones asociadas al empeoramiento, enfermedades asociadas, así como exámenes clínicos que incluyen los test de Schirmer, tiempo de ruptura de la película lagrimal (BUT, por sus siglas en inglés), la tinción con fluoresceína, rosa bengala y de lisamina, además de pruebas histológicas, de laboratorio y otras subjetivas como la agudeza visual mejor corregida.<sup>1, 4</sup>

Por otra parte, el tratamiento de la queratitis sicca y SOS, es personalizado y se realiza por etapas, atendiendo al estadiamiento del paciente y la gravedad de cada caso específico. Es por esto que el DEWS del 2007 recomienda un enfoque interdisciplinario, teniendo en cuenta las particularidades de la enfermedad; debido a su etiología multifactorial, aunque en muchos casos el tratamiento etiológico no es posible por desconocimiento de la causa exacta.<sup>2, 5</sup>

Por consiguiente, el tratamiento de todos los pacientes se realiza de forma escalonada e incluye un amplio espectro de posibilidades terapéuticas, iniciando con la modificación de hábitos y estilos de vida (modificaciones higiénico dietéticas) y farmacológicas, hasta llegar a tratamientos quirúrgicos complejos como trasplantes glandulares y dacrioreservorios abdominales en los casos más severos; pero el tratamiento que con mayor frecuencia se utiliza es la terapia sustitutiva con lágrimas artificiales y lubricantes locales, aunque esta presenta limitaciones importantes debido a la complejidad de la lágrima natural y la necesidad de preservar el medicamento por largos períodos de tiempo lo que hace necesario adicionar agentes presevantes que con frecuencia provocan alergias y otros efectos adversos. En los últimos años se está imponiendo la utilización del colirio de suero autólogo, sobre todo en pacientes con enfermedad severa o con complicaciones.<sup>2, 4</sup>

Desde que Fox y colaboradores (citados por Rodríguez Moreno G),<sup>5</sup> describieran el uso del suero autólogo en pacientes con queratoconjuntivitis sicca o lagrimal, su utilización ha ido en aumento y se ha extendido a otras enfermedades que no solo provocan lesiones del epitelio conjuntival y corneal (quemaduras oculares, queratitis neurotróficas, defecto epitelial persistente, insuficiencia de células límbicas, posterior al trasplante de células límbicas y síndrome de Stevens-Johnson o penfigoide ocular cicatricial, úlcera de Mooren, entre otros), también se reporta su uso en el tratamiento de lesiones retinianas, como agujeros maculares de

espesor completo durante su tratamiento quirúrgico y en desgarros retinianos.<sup>2, 7, 9, 10</sup>

El colirio de suero autólogo, puede prepararse en diferentes formulaciones, ya sea al 20%, 30% y al 50%, diluido en suero fisiológico (cloruro de sodio 0.9%), solución salina balanceada (SSB) o al 100%, obteniéndose buenos resultados tanto en eficacia como en seguridad del colirio. Aunque algunos autores reflejan su preocupación debido a que la preparación al 100%, representa un producto con mayor viscosidad que puede ser molesta para algunos pacientes, la mayoría de los investigadores piensan que a mayor concentración, podrían tener mejor efecto sobre la superficie ocular al aportar una mayor concentración de los diferentes elementos, así, el colirio de suero autólogo al 100% aportaría una mayor concentración de factores de crecimiento y supone además una menor manipulación durante su elaboración, con menor riesgo de contaminación, elemento de vital importancia siendo un producto totalmente biológico, que no constituye un producto farmacéutico producido a escala industrial sino una fórmula magistral en Oftalmología.<sup>2, 4, 5, 9</sup>

La composición de suero autólogo es similar a la de la lagrime en cuanto a pH y osmolaridad, pero existe una gran variedad de componentes en el suero autólogo, que aportan a la superficie ocular un número importante de nutrientes, vitaminas y factores de crecimiento, que tienen efectos tróficos sobre los epitelios de la superficie ocular.<sup>7, 8, 10</sup> De estos componentes los que se piensa que tienen una mayor importancia son: el factor de crecimiento epidérmico (EGF, por sus siglas en inglés), el factor  $\beta$  transformante del crecimiento de los fibroblastos (TGF- $\beta$ , por sus siglas en inglés), la vitamina A, la fibronectina, la albúmina, la  $\alpha$ 2 macroglobulina, el factor de crecimiento derivado de plaquetas (PDGF-AB, por sus siglas en inglés), neuropéptidos como la sustancia P y el factor de crecimiento tipo insulina 1 (IGF-1, por sus siglas en inglés).<sup>5, 7-9</sup>

También ha sido reportada la presencia de interleukinas (IL-1, IL-6, IL10, IL-17) Inmunoglobulina A (IgA), vitamina E, Factor de Crecimiento Vascular Endotelial (VEGF, por sus siglas en inglés), Interferón- $\gamma$ ; además de cortisol y factor de necrosis tumoral (TNF-  $\alpha$ , por sus siglas en inglés).<sup>11</sup>

Es conocido que el EGF acelera el proceso de migración de las células epiteliales y tiene efectos antiapoptóticos, el TGF- $\beta$  está implicado en los procesos de

reparación epitelial y estromal, teniendo en el suero una concentración tres veces mayor que en la lágrima.<sup>12</sup>

La vitamina A por su parte se conoce que actúa en la prevención de los procesos de metaplasia escamosa de los epitelios, siendo su concentración en el suero muy superior a la encontrada en la lágrima, mientras que la  $\alpha$ 2 macroglobulina presenta actividad anticolagenasa; así, la fibronectina es uno de los factores más importantes en la migración celular. También contiene inmunoglobulinas como la IgG, lisozima, lactoferrina y factores del complemento que le confieren cierto efecto bactericida y bacteriostático.<sup>2, 5, 7-9, 13, 14</sup>

El objetivo de la presente investigación fue identificar la posible utilidad del suero autólogo al 100%, como tratamiento coadyuvante en pacientes con queratoconjuntivitis sicca por síndrome de ojo seco que no respondieron a tratamiento convencional.

## **MATERIAL Y MÉTODOS**

Se realizó un estudio prospectivo, longitudinal, a pacientes que acudieron al servicio de Oftalmología del Hospital General Docente "Héroes del Baire" en Nueva Gerona, Isla de la Juventud. En el período comprendido entre enero de 2018 y marzo de 2019. La muestra incluyó un total de 28 pacientes (56 ojos) con diagnóstico de queratoconjuntivitis sicca por síndrome de ojo seco con mala respuesta al tratamiento habitual. Fueron excluidos los enfermos que se negaron a participar en el estudio, así como los pacientes con enfermedades cardiovasculares, infecciones por HIV, sífilis, hepatitis B y C y los pacientes con anemia. Todos firmaron documento de consentimiento informado.

Se conformó la historia clínica oftalmológica completa a todos los pacientes que incluyó: agudeza visual mejor corregida (cartilla de Snellen), biomicroscopía del segmento anterior, toma de presión intraocular y exploración del fondo de ojo.

Las variables a estudiar fueron: síntomas oculares y tiempo de mejoría subjetiva con uso de suero autólogo al 100%, enfermedades asociadas, tiempo de ruptura lagrimal (BUT), antes y una vez iniciado el tratamiento, grado de epitelización (tinción con fluoresceína) antes y una vez iniciado el tratamiento con suero autólogo al 100%.

Se evaluó clínicamente a los pacientes el primer día y luego semanalmente por 2 meses, estudiando las variables ya mencionadas. Los resultados se incluyeron en tablas de frecuencia en porcentajes y números absolutos.

### **Preparación del suero autólogo**

La preparación del suero autólogo se realiza en el servicio de hematología (banco de sangre), es un método reproducible, con bajo coste y de fácil realización. Este se realiza a partir de la extracción de sangre total al paciente/donante, cuando el paciente/donante llega al local se examinan los brazos a ver la mejor vena donante. Se procede a desinfectar el sitio de la venipunción. Se le realiza la extracción de 25 ml sangre con una jeringuilla. Se vierten en los tubos secos y se dejan reposar durante 2 horas en gradilla en posición vertical, posteriormente se centrifugan a 2500 rpm durante 25 minutos. Se extrae el suero en frascos limpios, y estériles con goteros, envueltos en papel lumínico para evitar la exposición a la luz, ya que el suero es fotosensible. Se guarda en refrigeración durante 24 horas a una temperatura de 2–4 grados Celsius. Se escribe en la historia clínica del paciente y se anota en el registro para este proceder.

Se le explica al paciente los cuidados que deben tener al manipular el suero, la temperatura en que debe conservarlo y la forma de aplicación del mismo.

## **RESULTADOS**

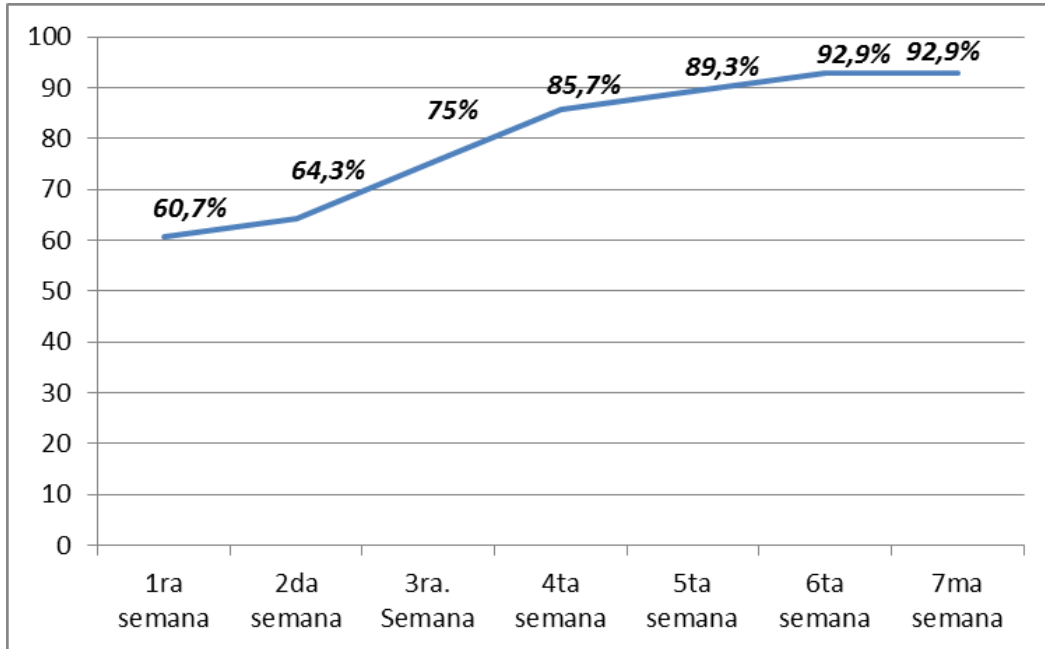
La edad promedio fue de 54.3 años (rango 16 a 87), todos con mala respuesta al tratamiento convencional. Como se observa en la Tabla No. 1, de los 28 pacientes incluidos 23 (82.1%) fueron del sexo femenino y 5 (17.9%) masculinos.

**Tabla No. 1. Datos basales de la muestra n=28 (56 ojos)**

<b>Sexo</b>	<b>No.</b>	<b>%</b>
<b>Femenino</b>	23	82.1
<b>Masculino</b>	5	17.9
<b>Total</b>	28	100.0

El tiempo promedio de mejoría sintomática, comenzó a partir de los tres días (60.7% de los pacientes) una vez iniciado el tratamiento con suero autólogo al 100%, con regresión de más del 90% de los síntomas a los 45 días del tratamiento como promedio, con un rango entre los 41 y los 49 días (Gráfico No. 1).

**Gráfico No. 1. Tiempo promedio de mejoría sintomática en la muestra estudiada**



En la Tabla No. 2, se observa que los síntomas oculares que con mayor frecuencia se encontraron fueron: en el 100% ojos rojos; el 98% refirió sensación de cuerpo extraño o arenilla; el 100% de los pacientes presentó alguna manifestación clínica del espectro sintomático de la enfermedad. Hubo una mejoría en más del 80% de todas las manifestaciones clínicas, a la vez que se observó mejoría clínica subjetiva en el 100% los pacientes al concluir el tratamiento.

**Tabla No. 2. Distribución de síntomas según inicio y fin del tratamiento**

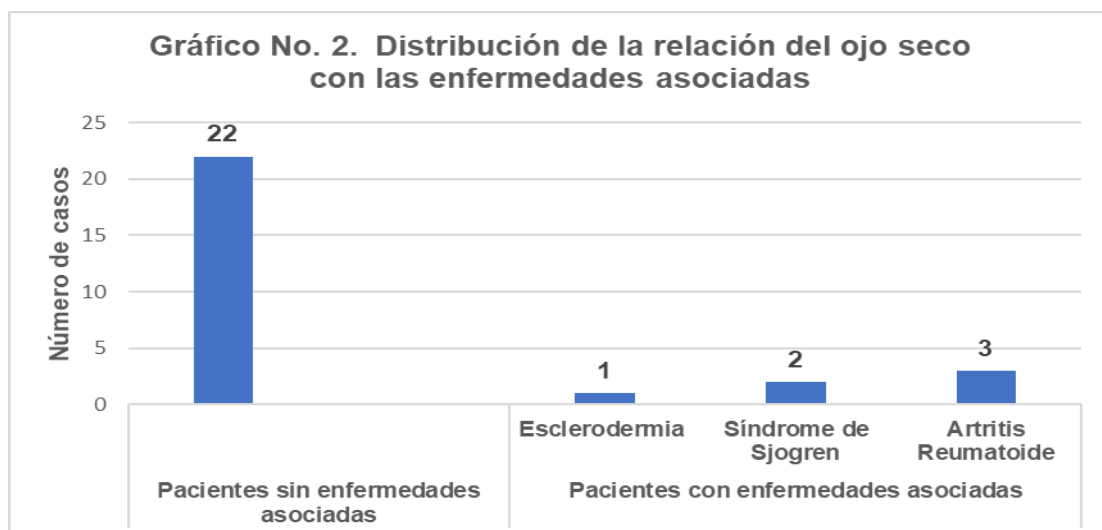
Manifestaciones clínicas	Inicio del tratamiento		Final del tratamiento		% Mejoría clínica
	No.	%	No.	%	
Ojo rojo	28	100	0	0	100
Sensación de cuerpo extraño y arenilla	27	96.4	3	10.7	89.3
Sequedad ocular	26	92.9	2	7.1	92.9
Ardor/quemazón ocular	25	89.3	0	0	100.0
Ojos pegados al levantarse	24	85.7	1	3.6	96.4



<b>Visión borrosa transitoria que mejora con parpadeo</b>	23	82.1	0	0	100.0
<b>Sensación ojo seco</b>	16	57.1	1	3.6	96.4
<b>Lagrimeo</b>	13	46.4	2	7.1	92.9
<b>Párpados inflamados</b>	12	42.9	2	7.1	92.9
<b>Legañas</b>	8	28.6	1	3.6	96.4
<b>Malestar ocular</b>	6	21.4	1	3.6	96.4
<b>Picor ocular</b>	4	14.3	0	0	100.0
<b>Escamas o costras en los bordes palpebrales</b>	4	14.3	0	0	100.0
<b>Fotofobia</b>	3	10.7	0	0	100.0
<b>Pinchazos</b>	2	7.1	0	0	100.0

Se identificó al síndrome de ojo seco, relacionado con la edad en 22 pacientes (78.6%), mientras que 6 (21.4%) presentaron síndrome ojo seco asociada a enfermedades del tejido conectivo (Gráfico No. 2).

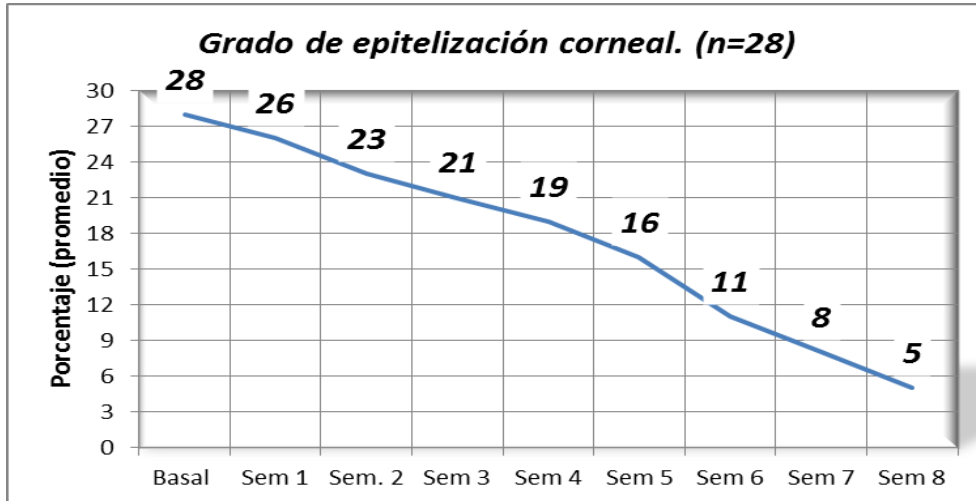
**Gráfico No. 2. Distribución de la relación del ojo seco con las enfermedades asociadas**



El grado de epitelización se estudió mediante la prueba de tinción con fluoresceína, la cual al inicio del estudio fue positiva en los 28 pacientes (100%); a las 4 semanas de tratamiento 19 pacientes (67.9%) presentaron tinción positiva con fluoresceína; mientras que tras 2 meses de tratamiento el grado de epitelización corneal mejoró;

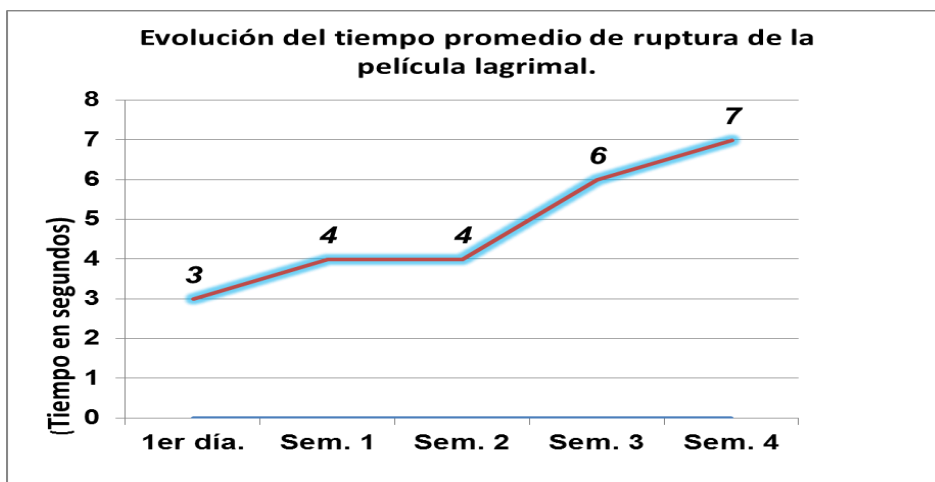
solo 5 pacientes (17.9%) presentaban aún daño corneal en algún grado. Gráfico No. 3.

**Gráfico No. 3. Grado de epitelización corneal en el tiempo (n=28)**



El tiempo promedio de ruptura de la película lagrimal fue de 3 segundos en el momento de iniciar el tratamiento, mientras que se elevó a 7 segundos tras 4 semanas de la intervención terapéutica y se mantuvo estable hasta la semana 8 de tratamiento (Gráfico No. 4).

**Gráfico No. 4. Evolución del tiempo promedio de ruptura de la película lagrimal**



## DISCUSIÓN

La utilización de suero autólogo en todas sus formulaciones ha venido in crescendo en los últimos 15 años, incluso a juicio de algunos autores se ha convertido en el tratamiento estándar en diversas enfermedades de la superficie ocular,<sup>8</sup> en especial el síndrome de ojo seco, debido a su efectividad, a su facilidad de preparación y a la inocuidad para el paciente.

Por otro lado, su preparación no presenta especiales dificultades técnicas, ya que normalmente se dispone en el hospital de los útiles necesarios para su elaboración. Además, el hecho de que sea un tratamiento bien tolerado por el paciente invita a su utilización cada vez más frecuente.

Es el síndrome de ojo seco la entidad que con mayor frecuencia se publica en las series, debido a su alta prevalencia en todos los continentes, hasta el 35% de la población, siendo más frecuente en mujeres con una proporción de 3:1 o mayor, dependiendo del estudio y constituyendo un factor de riesgo con alto nivel de evidencia como lo muestra varios investigadores,<sup>2, 5-7, 15, 16</sup> coincidiendo con los resultados obtenidos en el presente estudio.

Por otra parte, la edad es otro factor de riesgo publicado por diversos autores entre ellos Rodríguez<sup>5</sup> y Pan Q. y col.,<sup>17</sup> resultados que concuerdan con el presente estudio. Este dato contrasta con otro elemento importante e intrínsecamente relacionado como el sexo (femenino), asociado a la edad menopáusica y postmenopáusica, (bajo nivel de evidencia), donde el ojo seco tiene una prevalencia significativa.

Existe además, una asociación bien conocida entre el ojo seco y enfermedades autoinmunes como el síndrome de Sjögren, artritis reumatoide, lupus eritematoso sistémico, esclerodermia, polimiositis y enfermedad mixta del tejido conectivo. Se estima que un 25% de los pacientes con síndrome de ojo seco moderado-severo padecen una condición autoinmune subyacente;<sup>4-6</sup> constituyendo estas un factor de riesgo con alto nivel de evidencia, en un gran por ciento de las publicaciones revisadas.<sup>2-5, 15, 16</sup>

La terapia con suero autólogo produce, desafortunadamente, un efecto transitorio sobre la superficie epitelial que desaparece una vez que se suspende su aplicación, pero la mejoría clínica referida y la constatada por el personal de salud supera este inconveniente, sobre todo en los pacientes con ojo seco moderado-severo, donde los síntomas y las complicaciones pueden ser invalidantes. Aunque

los efectos beneficiosos en la superficie ocular son notables a las 2 semanas de tratamiento la mejoría subjetiva en los pacientes comienza de forma general a partir del segundo día de tratamiento como reporta varios autores.<sup>2, 9, 18</sup> Hecho que tiene su explicación en la mejoría de la lubricación de la superficie ocular, lograda desde las primeras 24 horas de tratamiento, así como el aporte de los elementos contenidos en el SA sobre la superficie ocular, en especial de Factor de Crecimiento Epidérmico (EGF), el factor  $\beta$  Transformante del Crecimiento de los Fibroblastos (TGF- $\beta$ ), la vitamina A y la fibronectina.<sup>2, 9, 10</sup> Por otro lado, los síntomas encontrados en este estudio son similares a los publicados por otros investigadores, con algunas variaciones en cuanto a la frecuencia de los síntomas.<sup>2, 5, 7, 9, 16</sup>

Los resultados de la actual investigación sugieren que el tratamiento con suero autólogo acelera y favorece el crecimiento y trofismo celular, facilitando la cicatrización, probablemente a través de la acción del factor de crecimiento epidérmico (EGF), entre otros factores presentes en el suero como la vitamina A, cuya concentración es muy superior en el suero a la encontrada en lágrima.<sup>10, 18</sup> Resultados similares reportan varios autores,<sup>7, 9, 18</sup> entre ellos, Salas- Cervantes y col.<sup>10</sup>

El tiempo de ruptura de la película lagrimal (BUT), es un test cualitativo que estima la estabilidad de la película lagrimal, de fácil realización y muy reproducible, para el diagnóstico y seguimiento del síndrome de ojo seco, y en muchos casos dicta la pauta de tratamiento a seguir en cuanto a elección y frecuencia del tratamiento a utilizar. En esta investigación se encontró mejoría de los síntomas y de la epitelización corneal coincidiendo con otros estudios, que reportan similares resultados.<sup>7, 10, 18</sup>

## **CONCLUSIONES**

El síndrome de ojo seco constituye una enfermedad multifactorial que afecta con mayor frecuencia al sexo femenino y que se presenta mayormente después de la quinta década de la vida, con un cortejo sintomático amplio que afecta el epitelio conjuntival y corneal. Existe evidencia de que el uso de suero autólogo es útil como tratamiento adyuvante en alteraciones de la superficie ocular con retraso en la epitelización. Es además un método eficaz para la estimular la viabilidad epitelial corneal, su aplicación supera ampliamente el tratamiento con lágrimas artificiales.

Se constata la utilidad en la mejoría clínica objetiva y subjetiva en el grupo de pacientes tratados con suero autólogo. Por los que se puede afirmar que constituye una opción útil en tratamiento del síndrome de ojo seco que no responde a la terapia convencional. Por otra parte, es una terapéutica de fácil reproducción, alta eficacia, fácil acceso y elaboración, reproducible, de bajo costo, con buena tolerancia por los pacientes y muy pocas complicaciones reportadas; por lo que sus ventajas nos invitan a su cada vez más frecuente utilización.

## REFERENCIAS BIBIOGRÁFICAS

1. Guijarro Hernández L. Evaluación de la eficacia del empleo de colirio de suero autólogo vs heterólogo en síndrome de ojo seco. [tesis doctoral en línea]. Málaga: Universidad de Málaga; 2016. [citado 2 Ago 2019]. Disponible en: <https://dialnet.unirioja.es/servlet/tesis?codigo=147599>
2. Amado S, Pérez S, Franca W , Vidiñapin K, Lasserre D. Colirio de suero autólogo . Salud Militar [en línea]. 2016 [citado 20 Jul 2019]; 35(1):47-55. Disponible en: [https://www.dnsffaa.gub.uy/media/images/2016-11\\_47a55colirio.pdf?timestamp=20180425162756](https://www.dnsffaa.gub.uy/media/images/2016-11_47a55colirio.pdf?timestamp=20180425162756).
3. Kivelä T, Messmer EM, Rymgayłło-Jankowska B. Cornea. En Heegaard S, Grossniklaus H, editors. Eye Pathology: An Illustrated Guide [en línea]. Heidelberg: Springer- Verlag; 2015 [citado 15 Feb 2019]. p 79-154. Disponible en: <https://link.springer.com/content/pdf/10.1007%2F978-3-662-43382-9.pdf>
4. Rojas Rondón I, Estrada Amador BV. Queratoconjuntivitis Seca. En: Ríos Torres M, Fernández Argones L, Hernández SJR, Ramos LM. Oftalmología: Diagnóstico y Tratamiento [en línea]. 2 ed. La Habana: ECIMED; 2018 [citado 11 Jul 2019]. p. 50-4. Disponible en: [http://www.bvs.sld.cu/libros/oftalmologia\\_diag\\_tratamiento\\_2ed/oftalmologia\\_diag\\_tratamiento.pdf](http://www.bvs.sld.cu/libros/oftalmologia_diag_tratamiento_2ed/oftalmologia_diag_tratamiento.pdf)
5. Rodríguez Moreno G. Uso de suero autólogo, heterólogo y suero de cordón umbilical en pacientes con enfermedad autoinmune con síndrome de ojo seco moderado-grave. [tesis doctoral en línea]. Málaga: Universidad de Málaga, Facultad de Medicina Departamento de Oftalmología; 2016. [citado 11 Jul 2019]. Disponible en: <https://riuma.uma.es/xmlui/handle/10630/13829>

6. Lemp MA, Crews LA, Bron AJ, Foulks GN, Sullivan BD. Distribution of aqueous-deficient and evaporative dry eye in a clinic-based patient cohort: a retrospective study. *Cornea* [en línea]. 2012 [citado 20 Ene 2019]; 31(5):472-78. Disponible en: <https://pubmed.ncbi.nlm.nih.gov/22378109/>
7. Sacchetti M, Mantelli F, Lambiase A, Mastropasqua A, Merlo D, Bonini S. Systematic review of randomised clinical trials on topical ciclosporin A for the treatment of dry eye disease. *The British Journal of Ophthalmology* [en línea]. 2014 [citado 20 Jul 2019]; 98(8):1016-22. Disponible en: <https://pubmed.ncbi.nlm.nih.gov/24344232/>
8. Serrano García Y, Vejerano Duany Ad, González Fernández Md. El suero autólogo en el tratamiento de las quemaduras corneo conjuntivales. *Rev. Electron. Zoilo E. Marinello Vidaurreta* [en línea]. 2016 [citado 30 Ago 2019]; 41(10): [aprox. 0 p.]. Disponible en: [http://revzoilomarinaldo.sld.cu/index.php/zmv/article/view/859/pdf\\_345](http://revzoilomarinaldo.sld.cu/index.php/zmv/article/view/859/pdf_345)
9. López-García JS, García-Lozano I, Rivas L, Martínez-Garchitorena J. Aplicaciones del suero autólogo en oftalmología. *Arch Soc Esp Oftalmol* [en línea]. 2007 [citado 15 Julio 2019]; 82(1):9-20. Disponible en: [http://scielo.isciii.es/scielo.php?script=sci\\_arttext&pid=S0365-66912007000100004&lng=es](http://scielo.isciii.es/scielo.php?script=sci_arttext&pid=S0365-66912007000100004&lng=es).
10. Salas-Cervantes MR, Vázquez Maya L, Hernández-Maya L, Palmeros Morgado G. Aplicación de suero autólogo en patología de la superficie ocular. *Rev Med Hosp Gen Mex* [en línea]. 2008 [citado 10 Ago 2019]; 71(2):71-6. Disponible en: <https://www.medigraphic.com/pdfs/h-gral/hg-2008/hg082b.pdf>
11. Parapar Tena SI, Cambas Andreu AA, Cueto Samada D, Pérez Marrero MJ. Suero autólogo ¿Medicina regenerativa en Oftalmología?. *Arch Hosp Univ "Gen Calixto García"* [en línea]. 2018 [citado 20 Ago 2019]; 6(1):[aprox. 8 p.]. Disponible en: <http://www.revcalixto.sld.cu/index.php/ahcg/article/view/188>
12. Higuchi A. Autologous Serum and Serum Components. *Invest Ophthalmol Vis Sci* [en línea]. 1 Nov 2018 [citado 30 Agos 2019]; 59(14):121-9. Disponible en: <https://iovs.arvojournals.org/article.aspx?articleid=2717222>
13. Schrack KE. Las gotas oculares de suero autólogo disminuyen los síntomas de enfermedad de la superficie ocular [en línea]. USA: Healio; 30 Ago 2012

- [citado 30 Sep 2019]. Disponible en: <https://www.healio.com/news/ophthalmology/20120911/las-gotas-oculares>
14. Fano Machín Y. Aspectos epidemiológicos y opciones de tratamiento para las complicaciones oftalmológicas de las enfermedades mucosinequiantes. Rev haban cienc méd [en línea]. 2016 [citado 30 Sep 2019]; 15(3): [aprox. 11 p.]. Disponible en: <http://www.revhabanera.sld.cu/index.php/rhab/article/view/1111>  
[ttext&tlng=en](#)
  15. Messmer EM. The Pathophysiology, Diagnosis, and Treatment of Dry Eye Disease. Dtsch Arztebl Int [en línea]. 2015 [citado 27 Jul 2019]; 112:71–82. Disponible en: [https://www.ncbi.nlm.nih.gov/pmc/articles/PMC4335585/pdf/Dtsch\\_Arztebl\\_Int-112-0071.pdf](https://www.ncbi.nlm.nih.gov/pmc/articles/PMC4335585/pdf/Dtsch_Arztebl_Int-112-0071.pdf)
  16. Rege A, Kulkarni V, Puthran N, Khandgave T. A Clinical Study of Subtype-based Prevalence of Dry Eye. J Clin Diagn Res [en línea]. 2013 [citado 30 Sep 2019]; 7(10): 2207- 10. Disponible en: <https://www.ncbi.nlm.nih.gov/pmc/articles/PMC3843414/pdf/jcdr-7-2207.pdf>
  17. Pan Q, Angelina A, Marrone M, Stark WJ, Akpek EK. Autologous serum eye drops for dry eye. Cochrane Database Syst Rev [en línea]. 28 Feb 2017 [citado 13 Ene 2020]; 2(2). Disponible en: <https://www.ncbi.nlm.nih.gov/pmc/articles/PMC5510593/pdf/CD009327.pdf>
  18. Shtein RM, Shen JF, Kuo AN, Hammersmith KM, Li JY, Weikert MP. Autologous Serum-Based Eye Drops for Treatment of Ocular Surface Disease: A Report by the American Academy of Ophthalmology. Ophthalmology [en línea]. 2020 Jan [citado 20 Jul 2019]; 127(1):128-133. Disponible en: <https://pubmed.ncbi.nlm.nih.gov/31561880/>